Aus der Universitäts-Frauenklinik Breslau.
Direktor: Professor Dr. Fraenkel.

Insertio velamentosa und Placentaradhaerenz
in ihren Beziehungen zu Uterusmißbildungen.

Inaugural-Dissertation

zur

Erlangung der Doktorwürde

der Medizinischen Fakultät der Schlesischen
Friedrich Wilhelms-Universität zu Breslau

vorgelegt von

Bernhard Langer
Assistenzarzt am St. Hedwigs-Krankenhaus Berlin.

Breslau 1928.
Druck der Breslauer Genossenschafts-Buchdruckerei, E. G. m. b. H.

Gedruckt mit Genehmigung der Medizinischen Fakultät der Universität Breslau.

I. Berichterstatter: Privatdozent Dr. Geller.
II. = Professor Dr. Fraenkel.

R. UNIV.
BIBLIOTHEEK
LEIDEN

Disposition:

Seite

A. Einleitung:

Die Häufigkeit von derartigen Störungen bei Uterusmißbildungen 5

B. Hauptteil:

I. Beschreibung des Falles 6

II. Erklärung des Falles 8

a 1. Theorien über die Entstehung der Placentarverhaltung überhaupt 8

a 2. Theorien über die Entstehung der Placentarverhaltung bei Uterusmißbildungen 9

b 1. Theorien über die Entstehung der Insertio velamentosa überhaupt 14

b 2. Theorien über die Entstehung der Insertio velamentosa bei Uterusmißbildungen 17

c. Anwendung der Theorien auf den vorliegenden Fall 17

C. Schluß:

Praktische Nutzanwendung für die Geburtsleitung bei Uterusmißbildungen 22

Digitized by the Internet Archive
in 2026

https://archive.org/details/IA41548203_0019

A. Einleitung.

Die Beobachtung einer Geburt bei Uterus bicornis, bei der wegen teilweiser Adhaerenz der Placenta die manuelle Placentalösung erforderlich wurde und bei der ferner die Untersuchung der Placenta eine Insertio velamentosa der Nabelschnur ergab, wurde Veranlassung der Frage nachzugehen, ob und inwiefern diese drei Anomalien, Uterusmißbildung mit Placentaradhaerenz in der Nachgeburtsperiode und Insertio velamentosa des Nabelstranges, in engerer Beziehung zu einander stehen.

Placentaradhaerenz bezw. Placentarverhaltung bei Uterusmißbildungen ist kein seltenes Ereignis. van der Velde[1] weist in seiner Abhandlung „Geburtsstörungen durch Entwicklungsfehler der Gebärmutter" darauf hin, daß bei Anomalien des Uterus in der Hauptsache die Nachgeburtsperiode gefährdet ist und hält diese Komplikation für „außerordentlich häufig" und eine Placentarverhaltung in $^2/_3$ der Fälle für erwiesen. Daß einzelne Formanomalien wie z. B. Uterus arcuatus und septus noch ganz besonders und mehr wie alle anderen zu Nachgeburtsstörungen disponieren haben van der Velde[1] und andere Autoren dargelegt. Nach Pinard[2] sind diese Mißbildungen eine der wichtigsten Ursachen für das Zustandekommen von Störungen in der Nachgeburtsperiode überhaupt. In $^2/_3$ der Fälle sollen Anomalien in der Nachgeburtsperiode auftreten und in $^1/_3$ die künstliche Entfernung der Placenta nicht selten unter großen Schwierigkeiten notwendig sein. Daß Placentarverhaltung bei Uterusmißbildungen besonders häufig sind, bestätigen auch andere Autoren.

Wagner,[4] der über „Drei Geburtsfälle bei Uterus septus" berichtet, schreibt über die Nachgeburtsperiode folgendes: „Wesentliche Störungen aber traten in der Nachgeburtsperiode auf. In allen drei Fällen stellte sich nach der Geburt des Kindes eine atonische Blutung ein, welche nach verschiedenen vergeblichen Versuchen, die Placenta mittels Credéschen Handgriffes zu exprimieren, in Fall 1 und 2 die manuelle Entfernung der Placenta erheischte, während in Fall 3 die

Expression doch noch gelang. Die künstliche Placentalösung ist in unserer Anstalt ein ziemlich seltenes Ereignis. Unter 6123 erfolgten Geburten wurde die manuelle Entfernung 58mal — 0,06% — nötig. Aus allen diesen und anderen ähnlichen Beobachtungen in der Literatur geht hervor, daß die Störungen, welche Uterusanomalien bei der Geburt hervorrufen, hauptsächlich sich auf die Nachgeburtsperiode erstrecken und dieselben eine häufige Komplikation darstellen."

Wenn ich durch die bisherigen Ausführungen die relative Häufigkeit von Nachgeburtsstörungen bei Uterusmißbildungen erläutern wollte, so ist die Häufigkeit und das Vorkommen der anderen Anomalie, der Insertio velamentosa bei Uterusduplizität bis jetzt nicht so klar und deutlich erwiesen. Es ist mir aber gelungen, trotzdem bei Veröffentlichungen über Insertio velamentosa von den Autoren in keinem Falle auf die Form des Uterus geachtet und im größten Teil der Fälle nur die Nachgeburt näher beschrieben wurde, einige Fälle in der Literatur zu finden, die ebenso wie mein noch zu beschreibender Fall deutlich das Vorkommen und die Häufigkeit von Insertio velamentosa bei Uterusmißbildungen erkennen lassen. Cornelius[5] fand unter 3541 Geburten der Marburger Klinik 32 Fälle von Insertio velamentosa. Unter diesen 32 Fällen fand ich 2 Fälle, also 6,25%, wo die Kombination von Uterusduplizität mit Insertio velamentosa zutage tritt. Unter den von Gerinstein[6] beschriebenen 4 Fällen von Insertio velamentosa fand ich einen Fall, wo ebenfalls die Beziehungen dieser beiden Anomalien vorhanden sind. Auf alle diese Fälle werde ich oben noch weiter einzugehen haben. Um ganz genaue Resultate zu schaffen, müßte in der Klinik bei Insertio velamentosa stets auch auf Uterusanomalien gefahndet werden, denn nur so könnte ein verhältnismäßig genauer Prozentsatz dieser Kombination festgestellt werden. Ich hoffe, daß die Kasuistik meines Falles und diese Arbeit in dieser Beziehung eine Anregung geben werden.

B. Hauptteil.

An der Universitätsklinik zu Breslau wurde kürzlich folgender Fall beobachtet:

Die 23jährige Erstgebärende M. Fr. menstruierte erstmalig mit 17 Jahren. — Intervall 4 Wochen, Dauer 8 Tage. Letzte Regel am 16. Mai 1925.

Die Schwangerschaft verlief, abgesehen von einigen Beschwerden, normal. Am 17. Februar 1926 4 Uhr morgens

begannen die ersten Wehen, die außerordentlich schwach und selten waren. Die äußere Untersuchung ergibt folgenden Befund: Dist. sp. 21 cm; Dist. crist. 23,5 cm; conj. ext. 18 cm; conj. vera 10 cm; Leibesumfang 87 cm.

Der Uterus erscheint deutlich nach rechts geneigt und rechts mehr aufgetrieben. Der Kopf steht fest im Beckeneingang, Rücken rechts, kleine Teile schlecht zu fühlen. Herztöne rechts gut hörbar. — 8^{45} Uhr innere Untersuchung:

Kopf steht schwer beweglich im Beckeneingang, Fruchtblase steht, die Pfeilnaht verläuft quer und die große Fontanelle ist links zu fühlen. Alle 5 Minuten erfolgen jetzt mäßig starke Wehen.

Um 9^{45} Uhr erfolgt der Blasensprung, wobei wenig Fruchtwasser abfließt. Die Wehen werden jetzt kräftiger, alle 2 bis 3 Minuten Um 11 Uhr wird der Kopf in der Wehenpause sichtbar und um 11^{17} Uhr wird der Kopf unter Mitpressen der Frau bei Führung der H. H. geboren und das Kind wird nach dem Modus der zweiten Schädellage entwickelt. Das Kind, ein Knabe schreit sofort, hat alle Zeichen der Reife, ein Gewicht von 2 960 g und eine Länge von 47 cm.

Der Uterus kontrahiert sich gut und erweist sich deutlich als Uterus bicornis. Da um 11^{30} Uhr der Uterus sich weich anfühlt und hochsteigt, wird intravenös 1 ccm Pituglandol gegeben, worauf gute Kontraktionen erfolgen. Auf leichten Druck hin erscheint ein Teil der Placenta in der Vulva. Da keine vollkommene Lösung erfolgt, wird nunmehr 0,5 ccm Pituitrin gegeben.

Um 12^{30} Uhr hat der Uterus trotz guter Contraktion die Placenta noch nicht vollständig ausgestoßen. Es wird daher in Chloroformnarkose ein Credé versucht, der jedoch ohne Erfolg bleibt Daraufhin wird mit der Hand in den Uterus eingegangen und die Placenta, die mit dem einen Pol in der linken Tubenecke festsitzt, manuell gelöst. Bei manueller Austastung des Uterus wird festgestellt, daß das rechte Horn sich gut kontrahiert hat, das linke Horn, das die Placenta beherbergte, erwies sich schlaffer und weiter, und der Sitz der Placenta erstreckte sich aller Wahrscheinlichkeit nach von der linken Tubenecke bis zum linken medialen Bogen des Uterus bicornis.

Die 470 g schwere Placenta hat eine längsovale Gestalt, 15 : 21 cm im Durchmesser und in der Mitte eine Dicke von 2 cm; sie ist vollständig und auf ihrer uterinen Fläche überall von Decidus bedeckt. Die Nabelschnur, die eine Länge von

56 cm aufweist, inseriert in den Eihäuten. Von der Insertionsstelle aus teilt sich die Nabelschnur in drei, auf verschiedenen Wegen zur Placenta hinlaufenden Ästen, die noch von einer Amnionscheide umhüllt sind. Die Vene weist von der Insertionsstelle bis zum Placentarand eine Länge von 5 cm auf, die eine Arterie, 4 cm lang, zieht zur Mitte, während die andere Arterie, die zur anderen Seite zieht, erst nach einem Verlauf von 9 cm in den Eihäuten den Placentarand erreicht.

Es handelt sich also um eine teilweise Placentaradhaerenz und eine typische Insertio velamentosa funiculi umbilicalis bei einem Uterus bicornis.

Das Wochenbett verlief ohne Störung. Das Kind, das anfänglich Icterus neonatorum zeigte, nahm die Brust gut an und wurde mit einem Gewicht, von 2840 g am 11. Tage entlassen. Am Tage der Entlassung konnte man bei der Wöchnerin durch Nachuntersuchung deutlich die bicorneale Form des Uterus feststellen.

II. a 1.

Bevor ich auf die Ätiologie und die Entstehung der Placentaverhaltung bei Uterusmißbildung im besonderen eingehe, möchte ich kurz zuerst die Theorien über das Zustandekommen und die Ursache der Placentaverhaltung überhaupt behandeln. Der Ablauf der Placentarperiode kann die verschiedensten Störungen erleiden, die meist dadurch bedingt sind, daß einer oder mehrere der zur Lösung und Austreibung notwendigen Faktoren gar nicht oder nicht genügend funktionieren. Die Störungen lassen sich nach Freund und Hitschmann [7] in zwei Gruppen zusammenfassen, nämlich erstens als „Störungen der Lösung“ und zweitens als „Störungen bei der Ausstoßung“. Für die Störung der Ausstoßung wird von F. Kermauner [8] zusammenfassend eine Reihe von ätiologischen Momenten in Erwägung gezogen: volle Harnblase, voller Darm, starke Anteflexio uteri, Hängebauch und große Gebärmutter. Oft auch versagt bei nicht genügender Funktion der Bauchpresse der erforderliche Mechanismus oder es tritt der schon gelösten Placenta eine Striktur am Muttermund als ein Hindernis entgegen. Solche Ereignisse kommen nach verschiedenen Operationen in der Eröffnungsperiode vor, bei Infektionszuständen, nach unzweckmäßigen Gaben von Secale, sowie bei fehlerhafter Leitung der Nachgeburtsperiode.

Die „mangelhafte Lösung“ dagegen kann durch verschiedene andere Ursachen bedingt sein. Hier tritt vor allem die Wehenschwäche in der Placentarperiode als ein Hauptmoment in den Vordergrund. Dagegen können auch normal starke Nachgeburtswehen die Lösung der Placenta nicht bewirken, wenn die Anheftung derselben an der Uteruswand inniger ist als der Norm entspricht. Nach Hammerschlag [9] machen viele Autoren für die Störung in der Lösung Formanomalien, Größe und Konsistenz der Placenta, Myome und Tubeneckenplacenten verantwortlich. Placenta accreta, d. h. eine mit der Uterusmuskulatur fest verwachsene Placenta kommt nach Dietrich [10] sehr selten vor, was Verfasser daraus schließt, daß er eine zweifellos abnorme anatomische Verbindung zwischen Placenta und Uteruswand einwandsfrei nur 20 mal in der Literatur beschrieben fand. Ursache ist vielmehr eine Atrophie der Uterusschleimhaut und dementsprechend sekundär mangelhafte oder fehlerhafte Decidua basalis. Schädigungen des Endometrims durch Abrasionen können an der primären Schleimhautatrophie Schuld sein.

a 2.

Die Theorien über die Entstehung der Placentaverhaltung und Adhaerens bei Uterusmißbildungen sind außerordentlich mannigfach, wohl in der Hauptsache deshalb, weil die verschiedenen Formen von Uterusdeformitäten je nach der Art ihrer Bildung mehr oder weniger zu Störungen in der Nachgeburtsperiode disponieren. Wegen der großen Mannigfaltigkeit der Uterusentwicklungsfehler und demgemäß auch je nach der Art dieser äußerst verschiedenen Nachgeburtsstörungen, habe ich mir erlaubt, hier einige Zeichnungen der verschiedenen Uterusmißbildungen einzufügen, die ich der Abhandlung van der Velde [1] entnommen habe, um an der Hand dieser durch eigene Zeichnungen die verschiedenen gesammelten Vorkommnisse und Theorien der Placentaretention bei Uterusduplizität besser verständlich zu machen.

Nachgeburtsstörungen bei Uterusmißbildungen werden vor allem verursacht durch Adhaerenz oder Incarteration der Placenta. Die Ursachen hierfür sind sehr verschiedener Natur. In erster Linie kann hier die Minderwertigkeit der Muskulatur die Schuld tragen, die ja bei Uterusanomalie fast ständig vorhanden ist. Dazu kommt noch mangelhafte Wehentätigkeit; die unvollkommenen Kontraktionen bringen eben die Lösung



1 a. Uterus duplex.



1 b. Uterus bicornis unicollis.

1 c. Uterus cordiformis (arcuatus).

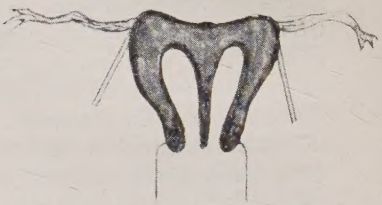

1 d. Uterus unicorporeus bipartitus (septus).

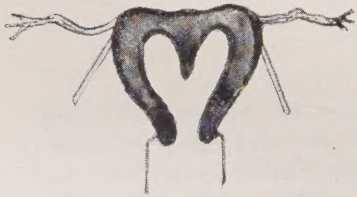

1 e. Uterus unicorporeus semi-partitus.

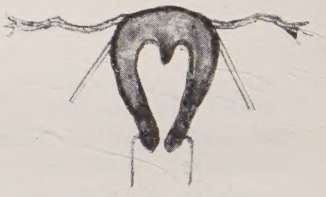

1 f. Uterus unicorporeus supraseptus

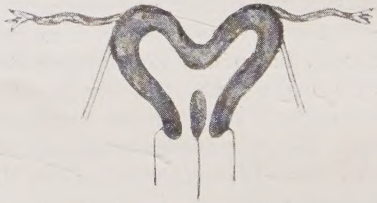

1 g. Uterus bicornis bicollis sub-septus.

der Placenta nicht in ausreichender Weise zustande. Atonische Blutungen sind ebenfalls häufig die Folgeerscheinung.

Bei dem Typus von Uterus bicornis — wohin obiger Fall wohl einzureihen ist (vergl. Figur 1 b) —, der durch starke Sattelbildung bezw. eine ausgesprochene Vorwölbung in das Lumen des Uterus hinein ausgezeichnet ist, hat die Insertion

der Placenta, wenn sie sich an der schwachen und schlecht zusammenziehenden Verbindungsstelle der beiden Hörner entwickelt hatte, oft zur verzögerten und unvollständigen Lösung mit allen ihren Folgen Veranlassung gegeben. Bei der bicornealen Form des Uterus ist ferner die Incarteration der Placenta häufig beobachtet worden. Diese Form von Placentaverhaltung kommt, worauf besonders van der Velde[1] hinweist, zustande, wenn der die Nachgeburt tragende obere Teil des Horns sich schlecht kontrahiert, während die Muskelfasern an der Basis des Horns sich krampfhaft zusammenziehen (Figur 2). Derselbe Autor berichtet von einem eigentümlichen Falle bei Uterus bicornis, hier war es weniger die Kontraktion an der Basis des Horns als vielmehr die totale Erschlaffung des oberen Teiles, welche die Ursache der Lösungsschwierigkeiten bildete. In einem von E. Schlüter[11] beschriebenen Falle der hiesigen Klinik war die Placenta in einer divertikelartigen Höhle gelegen, die als „die kleinere Hälfte eines Uterus sub-septus bezw. bicornis anzusprechen ist".

Die Austreibung der Nachgeburt bei Uterus bicornis kann aber nicht nur durch ringförmige Kontraktion an der Basis eines Horns oder Erschlaffung des oberen Hornteiles behindert werden, sondern auch noch durch das festkontrahierte nicht schwangernde Horn, das wie ein Tumor den Ausgang des schwangernden Hornes verlegt (Figur 3).

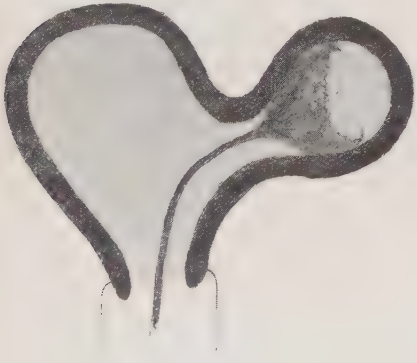

Fig. 2.

Fig 3.

Es finden sich in der Literatur mehrere Fälle, von denen ebenfalls van der Velde[1] berichtet, wo diese Störung deutlich nachgewiesen wurde. Die ganze Situation läßt sich durch die kombinierte Untersuchung einwandsfrei feststellen. Es ge-

lingt meist ohne Narkose den tumorbildenden Uterusteil beiseite zu schieben und die freiliegende Placenta herauszuholen.

Als ursächliche Momente für Störungen der Nachgeburt bei Uterus arcuatus bezw. cordiformis, wo sich die beiden Hörner nur als eine Einbuchtung in der sonst normal erscheinenden Gebärmutter zeigen und dieser das Aussehen eines Spielkartenherzens verleihen, kommen mangelhafte Kontraktionsfähigkeit dieses Abschnittes bezw. schlecht ausgebildete Muskulatur des Uterus in Frage. Auch bei den leichtesten Formen dieser Mißbildung, wo die Bicornität sich nur in einer mehr oder weniger leichten medianen Einsenkung kund tut, sind Nachgeburtsstörungen kein seltenes Ereignis. Weinbrenner [12] und andere berichten über Fälle, in denen die Placenta in beiden Hörnern haftet, in Form einer Placenta bilobata.

Höhne [13] hat eine interessante Theorie aufgestellt, er will die Störungen der Nachgeburtsperiode für diese Fälle dadurch erklärt wissen, daß der Lösungsmechanismus der beiden Placentahälften infolge getrennter Innervation der beiden Hörner nicht gleichzeitig erfolgt (Figur 4 und 5).

Fig. 4.



Fig. 5.

Wenn auch diese Theorie vieles für sich hat, das die Adhaerenz erklären könnte, so glaube ich doch, daß es viel wahrscheinlicher ist, wenn man annimmt, daß durch die Krümmung der Wandung an der Haftstelle der Placenta die Uteruswand stark verdünnt oder nicht gleichmäßig ausgebildet ist. Die Zusammenziehungen dieses Wandabschnittes fallen demgemäß schwächer aus und vermögen die Lösung des Mutterkuchens garnicht oder doch nicht innerhalb der gewöhnlichen Zeit bezw. nicht gleichzeitig zu bewirken.

Der Uterus unicorporeus bipartitus (vergl. Figur 1 d), auch septus oder bilocularis genannt, zeigt ebenso wie die anderen

ihm untergeordneten Mißbildungen, wo das Septum nur z. T. in das Lumen hineinragt, die oben als Uterus unicorporeus semipartitus (Figur 1e) und Uterus supraseptus (Figur 1f) aufgeführt sind, als typische Art von Geburtsstörungen in der Nachgeburtsperiode die Anheftung der Placenta am Septum und damit verbunden Placentarverhaltung, Blutung und Atonie (Figur 6).

Fig. 6.

Das in diesen Fällen frei in die Uterushöhle meist bis in die Nähe des Orificium internum herabziehende Septum entbehrt seines Fixationspunktes nach unten und darin ist wohl der Grund für die mangelhafte Kontraktion bezw. Retraktion des Septums zu suchen. Die physiologische Ablösung der Placenta ist dadurch behindert oder unterbleibt größtenteils ganz. Atonische Blutungen sind weiterhin die Folge, die oft noch schwerer sind als die, welche bei den verschiedenen Formen von Bikornität auftreten. Wagner[4] hat, wie oben schon erwähnt, in drei Fällen von Uterus septus jedesmal Placentaradhaerens gefunden. — In nicht so seltenen Fällen kommt es bei Uterus unicorporeus semipartitus — auch subseptus genannt (vergl. Figur 1e) — vor, daß die Placenta in der einen Hälfte liegt, während der Foetus im Laufe der Entwicklung mehr und mehr in das andere, meist besser entwickelte, Horn wandert. So kann das eine Horn die Placenta, das andere den Foetus enthalten. Die Geburtsarbeit leistet dann ausschließlich das Horn, in dem der Foetus sitzt. Eine Störung tritt vor allem in der Nachgeburtsperiode auf; die

Placenta zeigt infolge mangelhafter Kontraktionsfähigkeit des einen Horns gar keine Neigung zur Lösung. Es bleibt dann nichts anderes übrig, als zur manuellen Lösung zu schreiten. Diese Anomalie kommt noch in selteneren Fällen bei Uterus bicornis vor, wie O. Rudl[14] und H. Meyer[15] berichten; aus der Beschreibung sei hier folgendes von dem betreffenden Fall zitiert:

„Nach einiger Zeit wurde die Nachgeburt manuell herausgeholt. Beim Eingehen mit der Hand wurde nun konstatiert, daß die Placenta, an einem kleinen Teil ihrer Oberfläche adhaerent, in dem linken Horn eines Uterus bicornis saß, während der Foetus in dem weiten Cavum des rechten Hornes gelegen hatte. Als die Placenta gelöst war, kam man leicht mit dem Zeigefinger der rechten Hand in das linke, mit dem Mittelfinger in das rechte Horn; es befand sich dann zwischen den beiden Fingern eine muskulöse Wand, die vom Fundus her hereinragte. Schon vor Wehenbeginn blieb nicht unbemerkt, daß der Uterus stark nach links hinüberlag und während der Wehen eine eigenartige Einziehung in der Mitte des Fundus darbot, so daß er Amboßform zeigte."

Auch in meinem oben beschriebenen Falle war als auffallende Tatsache bemerkt worden, daß der Uterus weit nach rechts hinüberneigte. Wenn es auch offensichtlich durch die manuelle Untersuchung nicht festgestellt werden konnte, so erscheint doch immerhin nach dem Geburtsvorgang die Möglichkeit vorhanden, daß obiges Phänomen, Placenta in einem, Foetus im anderen Horn auch in meinem Falle vorhanden war.

Es gibt also der Möglichkeiten für die Entstehung der Placentarverhaltung bei Uterusmißbildungen mannigfache und ohne Frage kommt dieser Komplikation in der Gruppe der Nachgeburtsstörungen überhaupt durch ihr verschiedenartiges und häufiges Auftreten eine große Bedeutung zu.

II. b1.

Als meine nächste Aufgabe habe ich die Behandlung der Frage: die Theorien über die Entstehung der Insertio velamentosa überhaupt bezw. im besonderen bei Uterusmißbildungen erachtet, um dann weiter unten auf die Anwendung der Theorien — sowohl der Insertio velamentosa als auch der Placentaradhaerenz — auf den vorliegenden Fall näher einzugehen.

Die Einpflanzung von Nabelschnurgefäßen in den Eihäuten ist kein so seltenes Ereignis. Nach Stoeckel[16] beträgt die

Frequenz 0,5%, nach von Winkel[17] 0,8%, einige Autoren berechnen sie sogar auf 0,9%.

Es sei mir gestattet, zunächst die z. Zt. herrschenden Theorien über das Zustandekommen der Insertio velamentosa kurz zu würdigen.

Werden die älteren und neueren Lehrbücher der Geburtshilfe durchgesehen, so erweist es sich, daß die Erklärung der Genese der Insertio velamentosa bei den einzelnen Autoren keine einheitliche, scharf umschriebene ist. Auf die älteren, durch die fortschreitende Erkenntnis in der Entwicklungsgeschichte historisch gewordenen, Erklärungen der Insertio velamentosa durch B. S. Schulze[18] und Ahlfeld[19] will ich hier nicht näher eingehen. Es sei nur erwähnt, daß Schulze seine Anschauungen über die Enstehung der Insertio velamentosa auf die falsche Voraussetzung einer frei dem Chorion zustrebenden Alantois aufbaute und auch einer angeblich pathologischen Adhaerenz des Nabelbläschens am Chorion eine entscheidende Bedeutung zusprach. Ahlfeld[19] übernahm diese Hypothese und baute sie weiter aus. Die heutige Entwicklungsgeschichte muß alle diese Momente ablehnen, da sie meist auf falschen Analogieschlüssen aus der tierischen Embryologie auf den Menschen beruhen.

In neuester Zeit hat R. Meyer[20] die bisher aufgestellten Theorien von Peters, von Franqué, Essen-Möller, Straßmann und Ottow einer eingehenden Kritik unterzogen. Ich möchte hier zunächst der Darstellung von Franqué[21] folgen, der sich auch Peters[22] und R. Meyer[20] im wesentlichen anschließen.

Von Franqué[21] geht von der entwicklungsgeschichtlichen Tatsache aus, daß im Ei die Embryonalanlage normalerweise so gerichtet sei, daß die Bauchseite der Frucht mit dem Bauchstiel nach der Gegend der Decidua basalis seu serotina gerichtet sei. Die im Bauchstiel verlaufenden Alantois und späteren Nabelschnurgefäße ziehen also an sich schon zu der blut- und ernährungsreichsten Stelle der Eikapsel. Alle Gefäße des Embryo, die nicht zu den Zotten des Chorion frondosum führen, veröden rasch, da sie in der Gegend der Decidua reflexa keinen günstigen Nährboden finden. Es kommt nur zur Entstehung des Chorion frondosum und damit zur physiologischen Insertion der Nabelschnur in der Basalis.

Wenn aber ausnahmsweise und unter pathologischen Verhältnissen die Reflexa günstigere Ernährungsverhältnisse als die Basalis bietet und wenn die Gefäße des Foetus aus der

Reflexa reichlicher und besser versorgt werden als aus der Basalis, so ist auch Grund vorhanden, daß sie sich kräftiger entwickeln. Infolgedessen bleibt hier also der Bauchstiel haften. Das Ernährungsbedürfnis des Foetus jedoch kann die Reflexa auf die Dauer nicht genügen und es werden nur die Gefäße sich erhalten und vergrößern, die zur Basalis hinziehen, also zu der Fläche, in der sich die Placenta entwickelt. Die Gefäße, die zur Reflexa verlaufen, müssen infolgedessen veröden. Während also der Bauchstiel und damit die aus ihm entstandene Nabelschnur zu den Eihäuten verläuft, müssen die Gefäße selbst den weiten Weg zur Placenta in den Eihäuten nehmen. Damit ist aber die Insertio velamentosa gebildet.

Das Wesentliche ist, daß von Franqué[21] primäre und sekundäre Bauchstielanheftung an der Capsularis anerkennt im Gegensatz zu Straßmann[23] und Ottow,[24] die annehmen, daß die basale Anheftung des Bauchstiels konstant und ein entwicklungsgeschichtlich unveränderlich gegebener Punkt sei, dessen spätere Verschiebung sie im allgemeinen nicht für möglich halten. Sie suchen eine Entstehung der Insertio velamentosa so klar zu legen, daß von den ursprünglichen, rings um die Eihäute gelegenen Chorionzotten diejenigen atrophieren, welche im Gebiete der basalen Bauchstielinsertion liegen, so daß dieses zum Chorion laeve werde. Die Ausbildung der Placenta hänge von Ernährungsbedingungen ab, daher sei die exzentrische und marginale Nabelschnuranheftung an der Placenta als eine Art Abwanderung der letzteren (Trophotopismus Straßmann) von dem festen Punkte der Bauchstielanheftung aufzufassen. Von der marginalen bis zur velamentösen Insertion sei nur ein Schritt.

Nach Ansicht von R. Meyer[20] dürfte noch weniger Wahrscheinlichkeit die Annahme E. Essen-Möller[25] für sich haben, der die velamentöse Insertion auf eine teilweise Atrophie der peripheren Teile einer ursprünglich größer angelegten Placenta zurückführt. Ich möchte mich der Ansicht R. Meyers[20] anschließen und ebenfalls die Annahme von Essen-Möller[25] verneinen. Nimmt man z. B. den Fall an, daß, wie es ja schon so oft vorgekommen, die velamentöse Anheftung der Nabelschnur in den Eihäuten 15 und mehr Zentimeter von der Placenta entfernt liegt, so muß wohl eine solch ausgedehnte Atrophie der peripheren Teile einer ursprünglich größer angelegten Placenta für sehr unwahrscheinlich erachtet werden.

II. b 2.

Theorien über die Entstehung der Insertio velamentosa bei Uterusmißbildung im eigentlichen Sinne sind bis jetzt noch nicht aufgestellt worden. Dazu sind die Fälle von Uterusanomalie mit Insertio velamentosa zu wenig bekannt, erforscht und beachtet, vor allem aber das ätiologische Moment, das hier ohne Zweifel mit aller Deutlichkeit in Erscheinung tritt, fast ganz übersehen worden.

II. c.

Sowohl obige von von Franqué[21] angegebene Theorie als auch einige andere noch zu beschreibende Theorien über Insertio velamentosa kann man ohne Zweifel im Zusammenhang mit Uterusmißbildungen bringen und ohne weiteres auf den vorliegenden Fall und ähnliche Fälle anwenden.

Bei der Anwendung der Theorie von v. Franqué auf den vorliegenden Teil sind folgende Tatsachen in Erwägung zu ziehen. Es gelangt bei v. Franqué immerhin klar zum Ausdruck, daß er für die Insertio velamentosa für alle Fälle eine ursprüngliche Bauchstielanheftung an der Capsularis bedingt. So gut verständlich auch die Erklärung v. Franqués ist, so hat sie doch eine Voraussetzung, die selbst wieder der Erklärung bedarf, nämlich die Beantwortung der Frage, weshalb in diesen Fällen der Bauchstiel und die Bauchfläche des Embryo nach der Reflexa gerichtet ist und nicht wie gewöhnlich nach der Basalis. Franqué nimmt an, daß bei Endometritis die Reflexa dem Foetus zunächst ebenso gute Ernährungsbedingungen bietet, besonders, wenn das Ei tief in die Schleimhaut eingedrungen sei, so daß der Embryo also nicht wie gewöhnlich gezwungen ist, sich mit der Bauchseite nach der Richtung des Uterusmuskels zu drehen. Wenn auch diese Erklärung hierfür nicht ganz von der Hand zu weisen ist, da sich, worauf schon K. Baisch[26] besonders hinweist, Insertio velamentosa häufig bei Placenta praevia, marginalis, succenturiata, unregelmäßige Form der Placenta und bei Myomen findet, Zustände, die wohl oft mit Veränderungen des Endometriums einhergehen oder durch sie verursacht werden, so glaube ich, daß, wenn man mit v. Franqué die capsuläre Insertion des Bauchstiels annimmt, in einer großen Anzahl der Fälle doch auch sicherlich andere ätiologische Momente als Endometritis in Frage kommen. Mein obiger Fall von Uterusmißbildung gibt dafür das beste Beispiel. Bei

einem mißbildeten Uterus z. B. Uterus bicornis oder septus kann man leicht zu der Vorstellung gelangen, daß ausnahmsweise unter diesen pathologischen Verhältnissen die Anheftung des Bauchstiels capsulär erfolgt und somit eine Insertio velamentosa entsteht. Als erstes könnte man hier eine gewisse Beschränkung annehmen, die ja bei Uterusduplicität im hohen Maße vorhanden sein kann, die bei zunehmender Dehnung des Eis eine basale Anheftung des Embryos unmöglich macht. Ferner kann auch bei Uterusduplicität die Muskulatur als mechanisches Hindernis in den Weg treten und verhindern, daß der Bauchstiel da sich anheftet, wo das Ei sich eingebettet hat. v. Winkel[17] hat auch auf das Vorkommen von Insertio velamentosa bei fehlerhafter Gestalt und Wandbeschaffenheit des Uterus aufmerksam gemacht; er schreibt: „Eine fehlerhafte Gestalt oder Wandbeschaffenheit des Uterus gestattet die Anlagerung der Alantois nicht an derjenigen Stelle, wo sich das Ei inseriert hat, hierfür spricht die Häufigkeit der Beckenend- und Schieflagen, der Placenta praevia und der Uterusmyome. Wir suchen z. T. die Ursachen der Insertio velamentosa in primären Bildungsfehlern, z. T. in mechanischen Hindernissen."

Stoeckel[16] hat dieser Theorie von v. Winkel in seiner Abhandlung über Anomalien der Nabelschnur noch folgende hinzugefügt: „Ein weiteres ätiologisches Moment für Insertio velamentosa ist primär zu kurze Entwicklung der Alantois, so daß sie nicht bis zur serotina reicht. Dafür scheint die in manchen Fällen geringe Länge der Nabelschnur bei velamentöser Insertion zu sprechen."

Auch diese Theorie kann man sicherlich in Zusammenhang mit Uterusmißbildungen bringen und auf diese Fälle anwenden, zumal, wenn man den Fall annimmt, daß die Placenta in dem einen Horn inseriert, der Foetus aber in dem anderen bezw. in beiden Hörnern sich festsetzt, was ja in meinem Falle vielleicht angenommen werden könnte. Der Embryo würde in einem solchen Falle zur basalen Anheftung eine sich ausgedehnt entwickelnde Alantois brauchen und somit, da die zweiteilende Uteruswand als mechanisches Hindernis noch mitwirkt, leicht zu Insertio velamentosa disponieren.

Frau Tainia Mironoff[27] kommt nach eingehender Darstellung der Insertio velamentosa an der Hand von 64 Fällen zu dem Schluß: „Als bemerkenswerteste Tatsache in ätiologischer Beziehung scheint uns aber aus unseren Fällen die hervorzugehen, daß bei gewissen Behinderungen der Bewegung des Embryo innerhalb der Eihöhle (Zwillinge, Myome der Uteruswand, abnorme Kürze der Nabelschnur) die Einsenkung

der Nabelschnur in die Eihäute weit häufiger als ohne diese Anomalien vorzukommen scheint.“ Ich glaube, daß man als Behinderungsgrund der Bewegung des Embryo innerhalb der Eihöhle auch in erster Linie Uterusmißbildung verantwortlich machen kann und somit auch in diesem Falle, wie schon oben erwähnt, die Raumbeschränkung bei Uterusduplicität ebenfalls als ein ätiologisches Moment für das Entstehen von Insertio velamentosa bezeichnen kann.

Daß somit in ätiologischer Hinsicht die Beziehungen von Insertio velamentosa zu Uterusmißbildungen nicht von der Hand zu weisen sind und zu Recht bestehen, haben alle diese Ausführungen und Theorien in deutlichster Weise gezeigt. Leider ist in der ganzen durchgesehenen Literatur mit Ausnahme der oben zitierten Stelle von v. Winkel und einigen Autoren, die diese Stelle fast wörtlich wiedergegeben haben, kein tatsächlicher Hinweis dahin zu finden, daß Uterusmißbildungen zu Insertio velamentosa disponieren. Die Tatsache, worauf das zurückzuführen ist, habe ich oben schon erwähnt. Zur Bekräftigung der Annahme, daß die Beziehungen von Insertio velamentosa zu Uterusmißbildungen nicht von der Hand zu weisen sind, möchte ich hier kurz von den schon in der Einleitung erwähnten 3 Fällen berichten, die, wenn auch von ihren Autoren nicht in ihren Beziehungen erkannt, deutlich das Vorhandensein der velamentösen Nabelschnuranheftung bei Uterusmißbildungen erkennen lassen.

Wie schon erwähnt handelt es sich um 2 von Cornelius[5] und einen von Gerinstein[6] veröffentlichten Fall.

I. Fall (Cornelius F. 7).

F. H. aus A., 26 Jahre alt, eine Mehrgebärende, welche stets gesund war, menstruierte anfangs unregelmäßig, später jeden Monat. In den ersten Tagen des Oktobers concipierte sie, ohne daß die Periode cessiert hätte. Erst Weihnachten hörte diese auf. — Nachdem schon seit 4 Tagen das Fruchtwasser tropfenweise abgeflossen war, begannen erst die Wehen, welche äußerst schwach waren. Die allmählich sich verstärkenden Wehen trieben einen Knaben in zweiter Schädellage aus. In der Nachgeburtsperiode trat eine Striktur des inneren Muttermundes ein. Nach $1^1/_2$ Stunden fühlte man die Placenta über dem inneren Muttermunde, konnte jedoch mit der ganzen Hand nicht eindringen wegen heftiger Kontraktion. Nichtsdestoweniger gelang es nach kurzer Zeit die Placenta zu entfernen, deren Nabelstrang in den Eihäuten inserierte. Vom

Grunde des Uterus, der stark nach rechts gerichtet war, ging eine Scheidewand herab, die ihn gleichsam in zwei Teile teilte. Nach der Operation kontrahierte sich der Uterus nicht stark, namentlich behielt das linke Horn dieselbe Stellung. Die Wöchnerin klagte über Schmerzen in der Gegend des Uterus; es entstand eine ziemlich heftige Metritis, die jedoch günstig verlief, so daß nach fast 3 Wochen Mutter und Kind gesund entlassen werden konnten.

II. Fall (Cornelius F. 15).

Ch. N aus S., eine 35 Jahre alte II. Gebärende, hatte ihre letzte Periode gegen Ende April. Am 10. Februar traten die ersten Wehen auf, seit 1 Uhr mittags ging das Fruchtwasser verstohlen ab, und man fühlte den Kopf durch den noch wenig eröffneten Muttermund vorliegen. Die Wehen waren sehr schmerzhaft, bei jeder derselben bildete der Uterus zwei Erhöhungen, von denen die eine über, die eine unter dem Nabel sich befand, was auf einen doppelten Uterus schließen ließ. — Der Muttermund eröffnete sich sehr langsam; einige starke Wehen bewirkten dann um $7^1/_4$ Uhr die Geburt eines Knaben. Die Nachgeburt wurde leicht entfernt. Die Insertion des 56 cm langen Nabelstranges fand sich in den Eihäuten, die zentral gerissen waren. — Mutter und Kind wurden am 11. Tage gesund entlassen.

III. Fall (Gerinstein).

K. B., 25 Jahre alt, I. para, menstruierte mit 14 Jahren unregelmäßig, pald ante-, bald postponierend, 2 Tage dauernd. Bestehende Schwangerschaft verlief normal. Die Geburt beginnt am 22. November 1906 11^{50} Uhr p. m. Blasensprung am 23. November 3^{15} Uhr p. m. Nach 15 Minuten wird ein reifes Kind von 50 cm Länge und 3025 g Gewicht geboren. Etwa $^1/_2$ Stunde nach der Geburt trat ex utero eine leichte Blutung auf, der nach einiger Zeit eine stärkere folgte, so daß die Placenta exprimiert werden mußte. Dies gelang, wenn auch schwierig, ohne Narkose; doch ein Teil der Eihäute blieb fest im Uterus haften, der übrigens auch durch seine unregelmäßige Form, als wenn ein rechtsseitiges Nebenhorn vorhanden wäre, auffiel. Eine genaue Inspektion des festhaltenden Eihautstranges ergab, daß ein federkieldickes Gefäß in demselben von der Nabelschnur verlief. Da die Placenta zwar etwas klein, aber nicht zerfetzt und von unversehrtem Rande war, so mußte eine vollständig isolierte Placenta succenturiata zurückgeblieben

sein. Ein nochmaliger Expressionsversuch war erfolglos. Die sofort vorgenommene manuelle Ausräumung ergab dann auch eine etwas abnorm verwachsene Placenta succenturiata. Die nähere Betrachtung der Nachgeburt ergab nun eine Nabelschnur, welche erstens falsche Knoten aufwies, zweitens fast zur Hälfte in den Eihäuten verlief, und drittens mehrere Zweige abgab (Insertio velamentosa), von denen einer zur Placenta succenturiata, die anderen zur Hauptplacenta verliefen.

Die Anwendung der oben besprochenen Theorien der Placentaverhaltung bei Uterusmißbildungen auf den vorliegenden Fall dagegen gibt ein ziemlich klares Bild. In erster Linie kann hier die durch die Minderwertigkeit der Muskulatur bedingte Wehenschwäche die Schuld tragen, daß die Placenta nicht zur Zeit und normalerweise geboren wurde und den Uterus weich werden und hochsteigen läßt. Erst zweimalige Gabe von Wehenmittel, Pituglandol bezw. Pituitrin löste normale Kontraktion des Uterus bicornis aus, die auch bewirkten, daß die Placenta an dem Pol, wo sie am Septum inseriert war, sich löste. So hatte sich die Placenta, die vor der Ablösung aller Wahrscheinlichkeit nach mit dem linken Pol an der linken Tubenecke, mit dem rechten Pol an dem linken absteigenden Sattelast inserierte, als zur manuellen Lösung geschritten wurde, vollständig bis auf den Teil an der Tubenecke gelöst. Man kann annehmen, daß die bei Uterusmißbildung allgemein anormale und verdünnte Muskulatur hier auch die Tubenecke ergriffen hat; andererseits kann aber auch ohnedies der Tubeneckensitz selbst den Grund für die abnorme Adhaerenz abgeben. Nach Burkhardt[28] wird die Placenta, die im Bereich der wenig kontraktionsfähigen Muskulatur der Tubenecke sitzt. nach demselben Modus wie eine Placenta, die an der Wand eines Septums inseriert oder an einer verdünnten wenig kontraktionsfähigen Stelle eines Uterus bicornis ihren Sitz hat, entweder garnicht oder doch viel später abgelöst, als in der Gegend, wo die Muskulatur besser ausgebildet ist. Ahlfeld[29] sieht die Ursache der Adhaerenz der Placenta in dem Einwachsen der Zotten in die Tubenmündung und innige Verbindung der Zotten mit der Muskulatur. Ich möchte für die Adhaerenz der Placenta in meinem Fall die Wehenschwäche des mißbildeten Uterus und als Ursache dieser Wehenschwäche die durch den Uterus bicornis bedingte abnorm dünn ausgebildete Muskulatur, besonders der Tubenecke, verantwortlich machen.

C. Schluß.

Die praktische Nutzanwendung für die Geburtsleitung bei Fällen von Uterusmißbildungen hat sich nach zwei Richtungen hin zu erstrecken. Einmal muß der Geburtshelfer bei Fällen von Uterusmißbildungen stets bei einer in der Austreibungsperiode plötzlich eintretenden Blutung an die Möglichkeit einer vorhandenen Insertio velamentosa denken. Andererseits muß das häufige Vorkommen von Nachgeburtsstörungen bei Uterusmißbildung dem Arzt Veranlassung geben, auf diese bei Uterusduplizität besonders sorgfältig zu achten und demgemäße Vorsorge zu treffen.

Ist der erste Fall — plötzliche Blutung in der Austreibungsperiode bezw. im Moment des Blasensprunges — eingetreten, so lassen sich von vornherein verschiedene Ursachen für die Blutung ausschließen. Man kann wohl jede Blutung im Moment des Blasensprunges als eine durch Nabelschnurriß bedingte ansehen, wenn ein Schlechterwerden oder Verschwinden der foetalen Herztöne damit einhergeht. In diesem Stadium der Geburt kommt vielleicht noch differentialdiagnostisch Uterusruptur in Betracht.

Die praktische Bedeutung einer velamentösen Nabelschnurzerreißung darf vom Geburtshelfer in keinem Falle unterschätzt werden. Sie liegt begreiflicherweise in erster Linie in der Gefährdung des kindlichen Lebens, während das mütterliche kaum einer Gefahr ausgesetzt ist. So sind kindliche Todesfälle bei Insertio velamentosa dann beobachtet worden, wenn beim Blasensprung der Eihautriß die velamentös verlaufenden Schnurgefäße traf und diese zerrissen wurden. Böhme[30] konnte in seiner Dissertation allein 30 Fälle dieser Art zusammenstellen. Aus der neuen Literatur seien noch Veröffentlichungen von Kelar,[31] Kaufmann,[32] Willamson[33] und Blau[34] erwähnt. Dagegen dürfte es nur selten vorkommen, daß bei Zerreißung eines Gefäßes der velamentös inserierenden Schnur das kindliche Leben erhalten bleibt. In der Literatur finde ich über diesen Vorgang nur ganz wenige Fälle beschrieben. Gerharts[35] stellte in seiner Marburger Diss. 1910 6 derartige Fälle zusammen, die bis zu diesem Jahre die einzigsten Veröffentlichungen bildeten. In der Folgezeit haben noch Fetzner,[36] Folliet[38] und Tuma[39] Fälle „von lebendem Kind bei Zerreißung von Gefäßen der velamentös inserierenden Nabelschnur“ veröffentlicht.

Gellert[37] schreibt über den Vorgang der Nabelschnurzerreißung bei einem Falle wie folgt: „Der Augenblick der

Ruptur muß in der letzten Phase der Austreibungszeit gelegen sein, wahrscheinlich mit der Geburt des Kopfes zusammenfallen, da das Kind lebend zur Welt kam. Da es aber recht anämisch war und aus der Nabelschnur, die sofort mit dem Kind vollständig geboren wurde, kein Blut abging, muß man annehmen, daß doch schon während der Geburt der Blutverlust eingetreten war. Eine Erklärung, die dem tatsächlichen Befund nach der Geburt genügen würde, wäre die: Die eine Nabelarterie ist in einem früheren Augenblick der Austreibungszeit zerrissen, während die Zirkulation durch die andere Arterie und die Vene noch für den Schluß der Geburt zur Erhaltung des kindlichen Lebens genügt hat.“ Aus diesem charakteristischen Falle geht deutlich hervor, welchen Zufällen das durch die Zerreißung von Gefäßen gefährdete Kind sein Leben verdankt und wie wichtig es für den Geburtshelfer ist, auch bei Uterusmißbildungen stets an das Vorhandensein einer Insertio velamentosa zu denken und demgemäße Prophylaxe zu treiben. Zerreißt ein Gefäß und tritt überraschend eine starke Blutung ein, so erfordert die Situation rasches Handeln, wenn anders die Hilfe für das Kind nicht zu spät kommen soll; es kommt natürlich als einzige Rettung für das Kind eine sofortige Entbindung in Frage.

Ist die Geburtsleitung der Austreibungsperiode beendet, so muß der Arzt auf eine normal zu verlaufende Nachgeburtsperiode sein Augenmerk richten. Die praktische Nutzanwendung, die aus meinem Fall in bezug auf die Nachgeburtsperiode zu beziehen ist, hat sicherlich nicht geringere Bedeutung. Das außerordentlich gehäufte Vorkommen von Nachgeburtsstörungen bei Uterusmißbildungen müssen den Geburtshelfer von vornherein darüber klar werden lassen, daß die Nachgeburtsperiode von schweren Komplikationen — Adhaerenz und Blutung — begleitet sein kann. Wenn es mir gestattet sei, hier ganz kurz die praktische Behandlung der Nachgeburt bei Uterusmißbildungen zu streifen, so kann man sagen, daß vor allem alle vorzeitigen und voreiligen Manipulationen am mißbildeten Uterus vermieden werden müssen, um keine Blutung hervorzurufen. Bei Blutung muß die Ausstoßung der Placenta beschleunigt werden, d. h. sie muß künstlich herbeigeführt werden. Zunächst wird man versuchen, bessere Kontraktionen des Uterus auszulösen. Hilft das alles nichts, so stehen noch drei Wege zu Gebote: Die Expression, die Aufspritzung der Placenta nach Gabastou und die manuelle Extraktion. Der Versuch, die noch nicht gelöste Placenta mittels Credéschen Handgriffes zu exprimieren, führt, wie die Erfahrung lehrt,

bei wirklich fester Adhaerenz nicht zum Ziele. Ist die Diagnose Uterusduplizität während der Schwangerschaft oder während der ersten oder zweiten Geburtsperiode schon gestellt worden, so ist es leicht, die Ursache für die Placentaverhaltung bezw. Blutung in der Nachgeburtszeit zu erkennen. Sehr oft aber tritt der Fall ein, daß erst beim Eingehen mit der Hand dem Operateur die Uterusmißbildung offensichtlich und damit die Verhaltung der Placenta erklärt wird. Wenn aber auch die mißlungenen Expressionsversuche mit und ohne Narkose eine Indikation zur manuellen Lösung geben, so sollte einem der Umstand, daß die Placentarinsertionsstelle bei Uterus bicornis, septus und Tubeneckenplacenta sehr dünn ist, zu besonderer Vorsicht bei der Lösung mahnen, um eine stärkere Verletzung der Muskulatur bezw. eine Perforation des Uterus zu vermeiden.

Literaturverzeichnis.

1. van der Velde, Geburtsstörungen durch Entwicklungsfehler der Gebärmutter. Mo. f. Geb. u. Gyn. Bd. 42 u. 43. Berlin 1915, 1916.
2. Pimard, rezitiert bei van der Velde. Mo. f. Geb. u. Gyn. Bd. 43, 1916.
4. A. Wagner, Drei Geburtsfälle bei Uterus septus. Zeitschr. f. Geb. u. Gyn. Bd. 40, S. 244.
5. F. W. Cornelius, Über die Einpflanzung der Nabelschnur in die Eihäute. Inaug.-Diss. Marburg 1859.
6. E. Gerinstein, Über Insertio velamentosa. Zürich 1907, r. Zentralbl. f. Gyn. 1908, I, S. 602.
7. Freund u. Hitschmann, v. Winkels Handb. d. Gebh. 1905, II 3, S. 2212.
8. F. Kermauner, Arch. f. Gyn. Bd. 125, 1925, S. 204.
9. S. Hammerschlag, Operative Geburtshilfe 1910, S. 325.
10. H. Dietrich, Ätiologie und Therapie der Placenta unter besonderer Berücksichtigung der pathologischen Placentahaftung. Berichte ü. ges. Gyn. u. Gebh. Bd. 2, S. 260.
11. E. Schlüter, Schwangerschaft und Geburt bei Duplizität des Uterus. Inaug.-Diss. Breslau 1907.
12. Weinbrenner, Med. Gesellsch. z. Hamburg. 26. 3. 1903.
13. Höhne, Phys. Verein zu Kiel. Münchener med. Wochenschr. 1903, Nr. 5, S. 227.
14. O. Rudl, Wiener klin. Wochenschrift 1902.
15. H. Meyer, Über Verdoppelung der Gebärmutter und ihre Komplikationen mit der Schwangerschaft. Diss. Zürich 1883.
16. W. Stoeckel, Geburtsstörungen infolge von Anomalien der Eihäute und der Nabelschnur. v. Winkels Handbuch II 3.

17. v. Winkel, Lehrbuch der Geburtshilfe 1893.

18. B. S. Schulze, Jenaische Zeitschrift f. M. u. N. 1867, Bd. 3.

19. Ahlfeld, Über die Entstehung der Insertio centralis, velamentosa und die Schulzesche Falte. Berichte u. Arb. Bd. II, 1885.

20. R. Meyer, Über einen Fall von velamentöser Nabelschnuranheftung nach dem oberen Teil der Eikapsel. Archiv f. Gyn. Bd. 116, 1923.

21. v. Franque, Zur Pathologie der Nachgeburtsteile. Zeitschrift f. Geb. u. Gyn. Bd. 43.

22. Peters, Mon. f. Geb. u. Gyn. Bd. 13, H. 1.

23. Straßmann, Placenta praevia. Arch. f. Gyn. Bd. 67, 1902, S. 168.

24. B. Ottow, Interpositio velamentosa fun. umb., eine bisher übersehene Nabelschnuranomalie, ihre Entstehung und klinische Bedeutung. Arch. f. Gyn. Bd. 116, S. 176, 1923.

25. E. Essen-Möller, Zeitschrift f. Geb. u. Gyn. Bd. 13, S. 97, 1901.

26. K. Baisch, Geburtstörungen infolge von Anomalien der Nabelschnur, in Döderleins Handbuch der Gebh. München 1925, S. 875 usw.

27. T. Mironoff, Studien über die Einsenkung der Nabelschnur in die Eihäute. Deutsche Med. Wochenschr. 1882, Nr. 28—29.

28. O. Burkhardt, Über Retention und fehlerhaften Lösungsmechanismus der Placenta. Hegars Beiträge Bd. 1, 1898.

29. Ahlfeld, Zeitschr. f. Geb. u. Gyn. Bd. XIII.

30. Boehme, Über die durch Insertio velamentosa fun. umb. bewirkten Totgeburten. Diss. Straßburg 1905.

31. S. Kelar, Über Verblutung des Foetus bei Insertio velamentosa. Diss. Berlin 1908.

32. Kaufmann, ref. Zentralbl. f. Geb. u. Gyn. 1910, II, S. 1636.

33. H. Willamson, Tod des Kindes während der Geburt infolge Ruptur der Nabelgefäße. (Journ. of obstetr. and Gyn. of the brit. empire 1912, April.

34. A. Blau, Kindstod bei Insertio velamentosa. Zentralbl. f. Gyn. 1924, I.

35. Gerhards, Ein Fall von lebendem Kind bei Zerreißung einer Vene der vel. inserierenden Nabelschnur. Inaug.-Diss. Marburg 1910.

36. Fetzner, Zur Klinik der Ins. vel. Mon. f. Geb. u. Gyn. Bd. 32.

37. Fr. Geller, Ein Fall von spontaner intrauteriner Nabelschnurzerreißung unter der Geburt. Zentralbl. f. Geb. u. Gyn. 1923, I, S. 353—356.

38. L. Folliet, Vel. Insertion des Nabelstranges, Abreißen desselben an der Insertionsstelle, lebendes Kind. Zentralbl. f. Gyn. 1913, I, S. 408.

39. Tuma, Einfluß der Anomalien der Nabelschnur auf Geburt und Frucht. Zentralbl. f. Gyn. 1915, I, S. 350.

Lebenslauf.

Ich, Bernhard Langer, Sohn des Regierungs- und Baurat August Langer, wurde am 7. August 1901 zu Hadersleben (Schleswig-Holstein) geboren. Ich bin preußischer Staatsangehöriger; besuchte das Gymnasium Carolinum zu Osnabrück und bestand daselbst am 21. Februar 1922 die Reifeprüfung. Darauf widmete ich mich dem Studium der Medizin an den Universitäten Breslau, Würzburg und München. Die medizinische Vorprüfung legte ich im S.-S. 1924 zu Breslau ab, das medizinische Staatsexamen bestand ich am 17. Juni 1927 in Breslau. Das praktische Jahr absolvierte ich am Marienhospital zu Osnabrück.